

# 第20回 日本乳癌学会中国四国地方会 教育セミナー—治療編

## HER2陰性乳癌に対する周術期薬物療法 (症例1)

鳥取大学医学部附属病院 乳腺内分泌外科  
細谷恵子

# 症例：66歳 女性

【主訴】 左乳房腫瘍

【現病歴】 左乳房に腫瘍を自覚し前医を受診。  
左乳房C区域に腫瘍を触知し、  
乳房超音波検査で悪性を疑われ当科紹介となる。

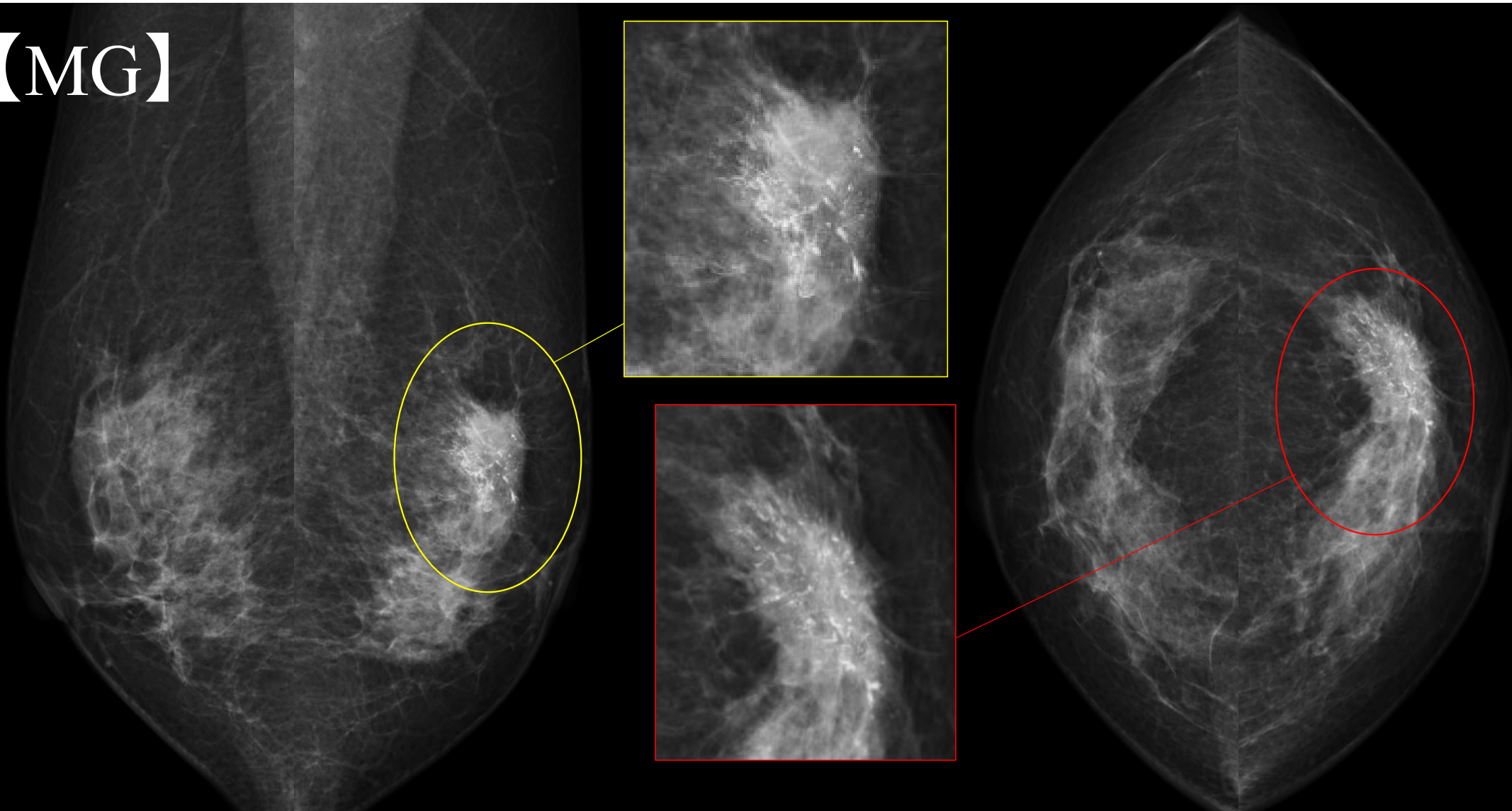
【既往歴】 高脂血症、過活動膀胱、不眠症、坐骨神経痛

【常用薬】 ロスバスタチン、トルテロジン酒石酸塩、アルプラゾラム  
トラマドール塩酸塩、セレコキシブ、ミロガバリンベシル塩酸塩

【生活歴】 飲酒なし、喫煙なし 妊娠3回、出産2回

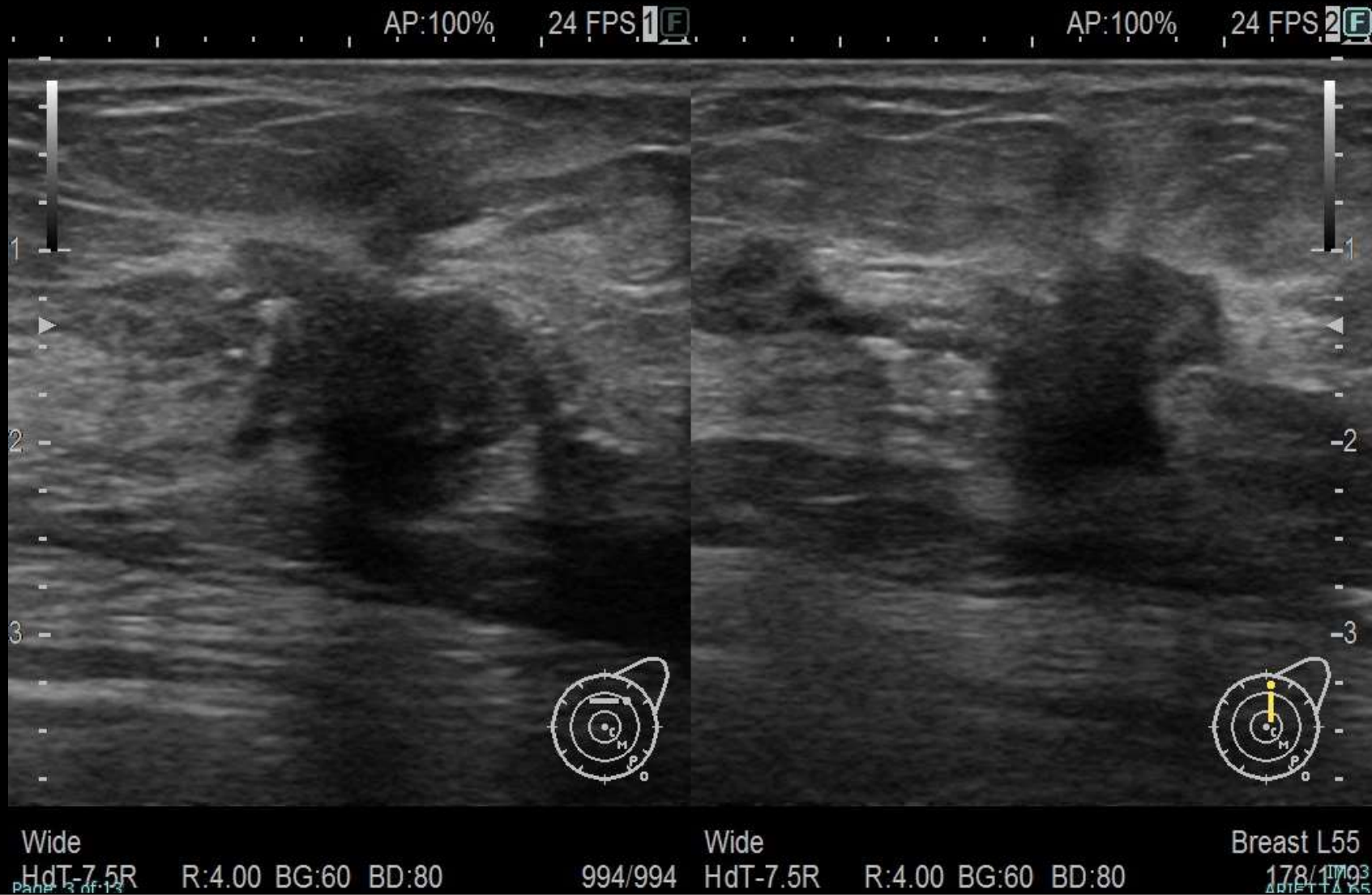
【家族歴】 従妹：乳癌

【MG】



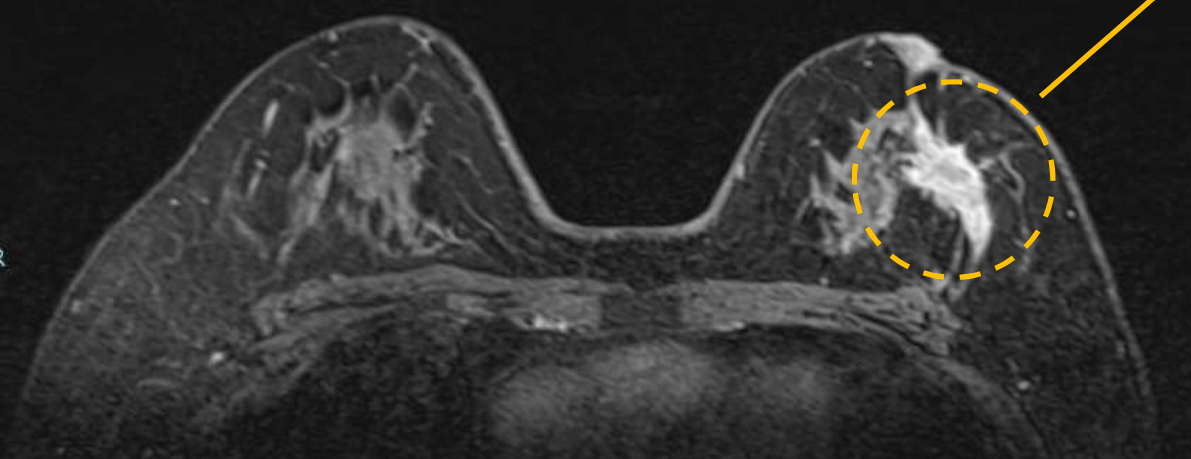
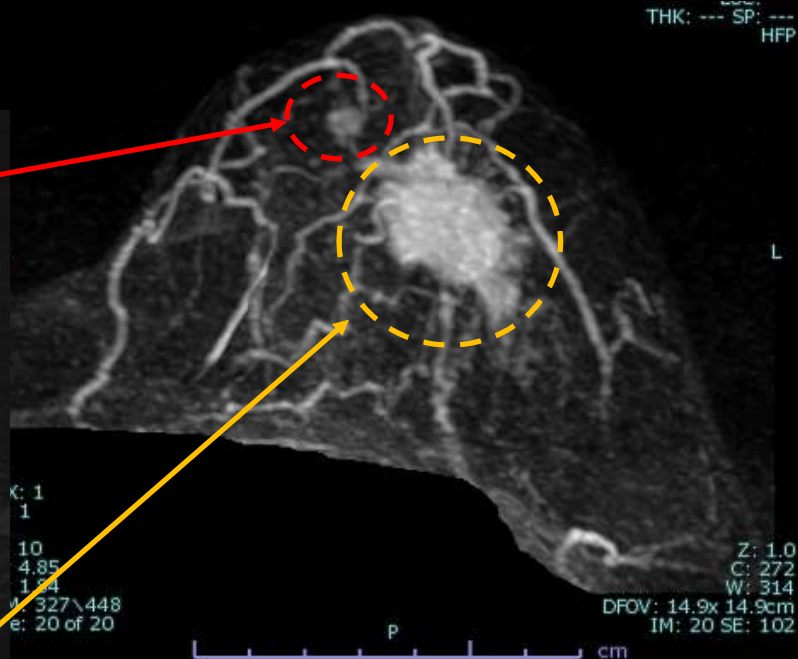
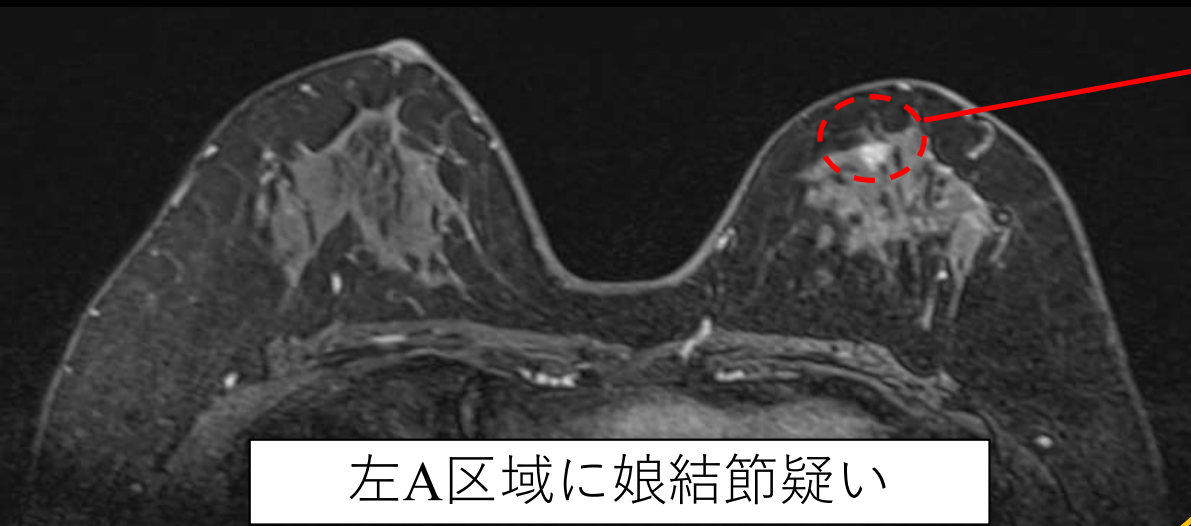
左MO領域 Spiculaを伴う不整形高濃度腫瘍 + 微細線状・分枝状石灰化 カテゴリー5

【US】

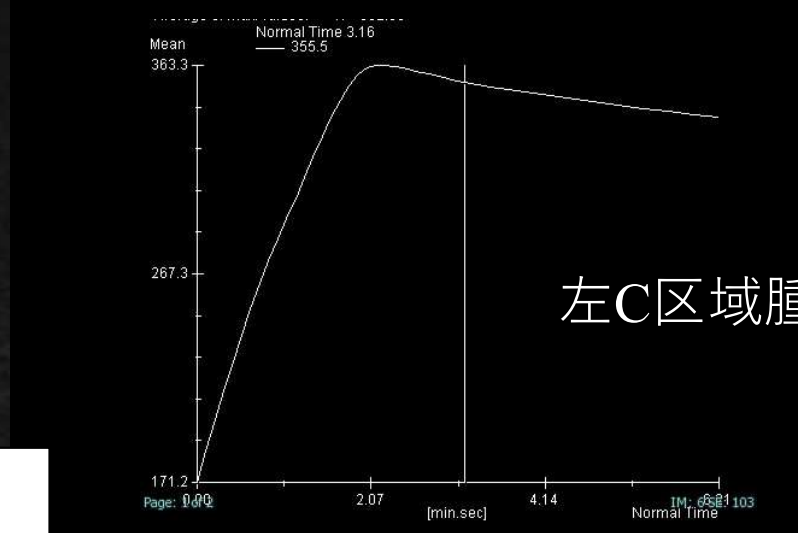


左C区域 19.6 × 13.7 × 16.5mm大 不整形低エコー腫瘍 halo(+) カテゴリー5

# 【乳房dynamic MRI】



左C区域 4cm弱 spiculated mass カテゴリー5

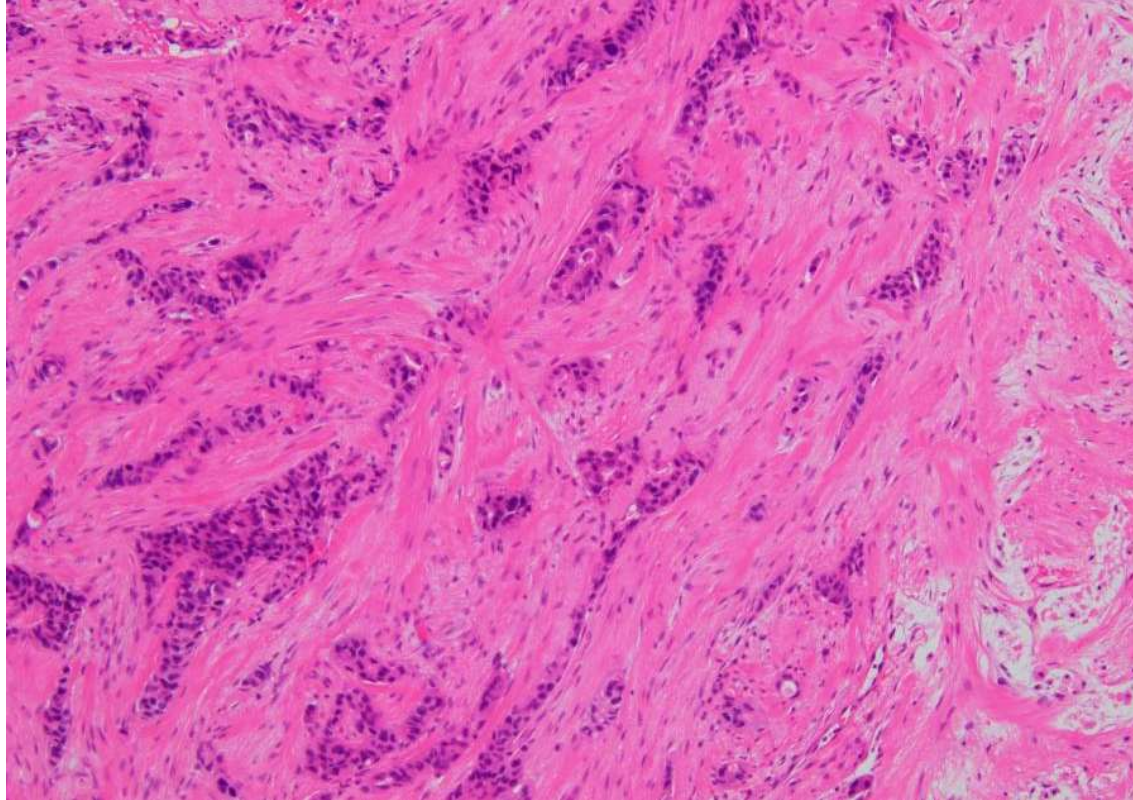




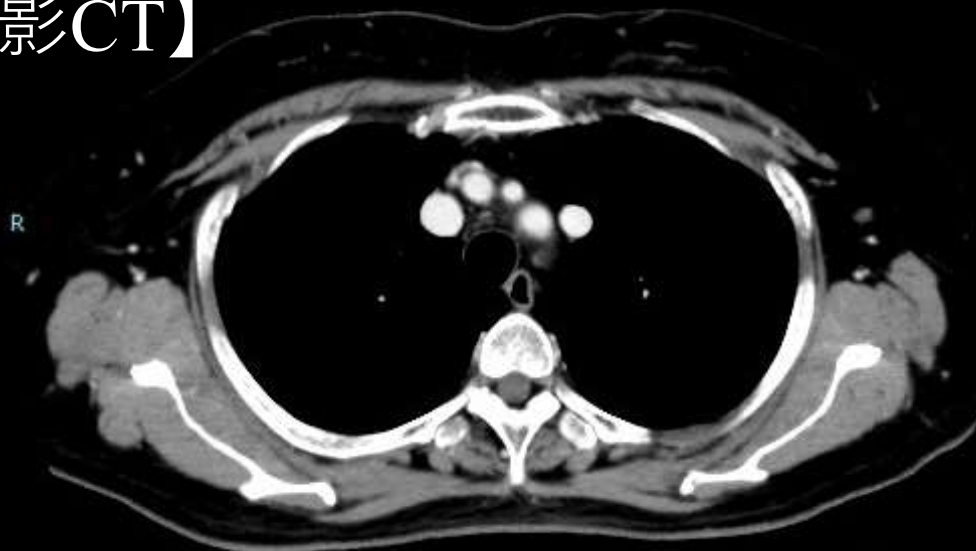## 【針生検】

### **Invasive ductal carcinoma, scirrhous type**

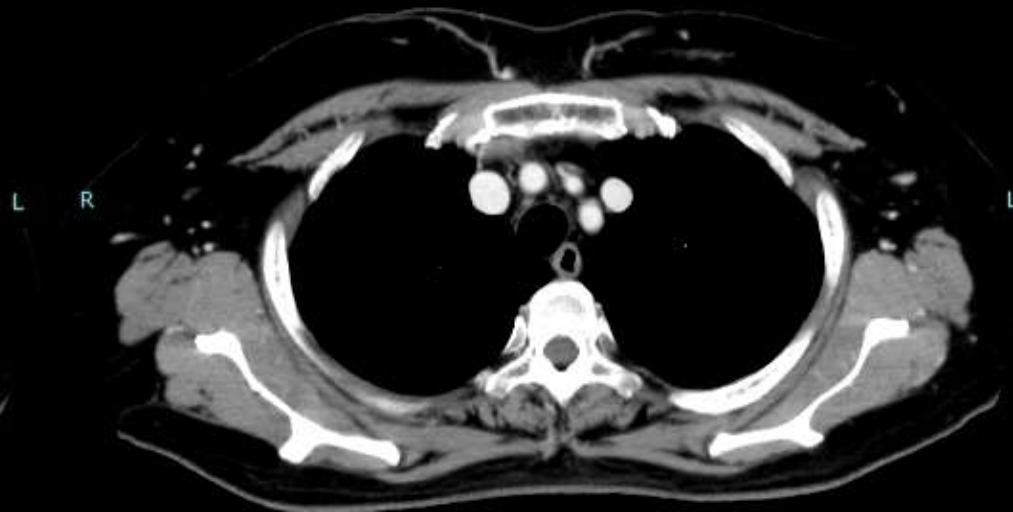
- NG3 (3+3=6), HG III (3+3+3=9)
- Ki-67 LI  $\geq$  80%
- ER = 40%, PgR= 0%, HER2=score 2+, HER2-FISH:陰性



【造影CT】



腋窩リンパ節腫大なし



遠隔転移所見なし

【骨シンチグラフィー】 遠隔転移所見なし



左乳癌(C) T2N0M0 StageIIA, ホルモン受容体陽性, HER2陰性


# 本症例の治療方針について

質問 1. 術前化学療法 or 手術先行？


質問 2. 追加で行う検査は？



X W V U T S R O P O N M L K J I H G F E D C B A



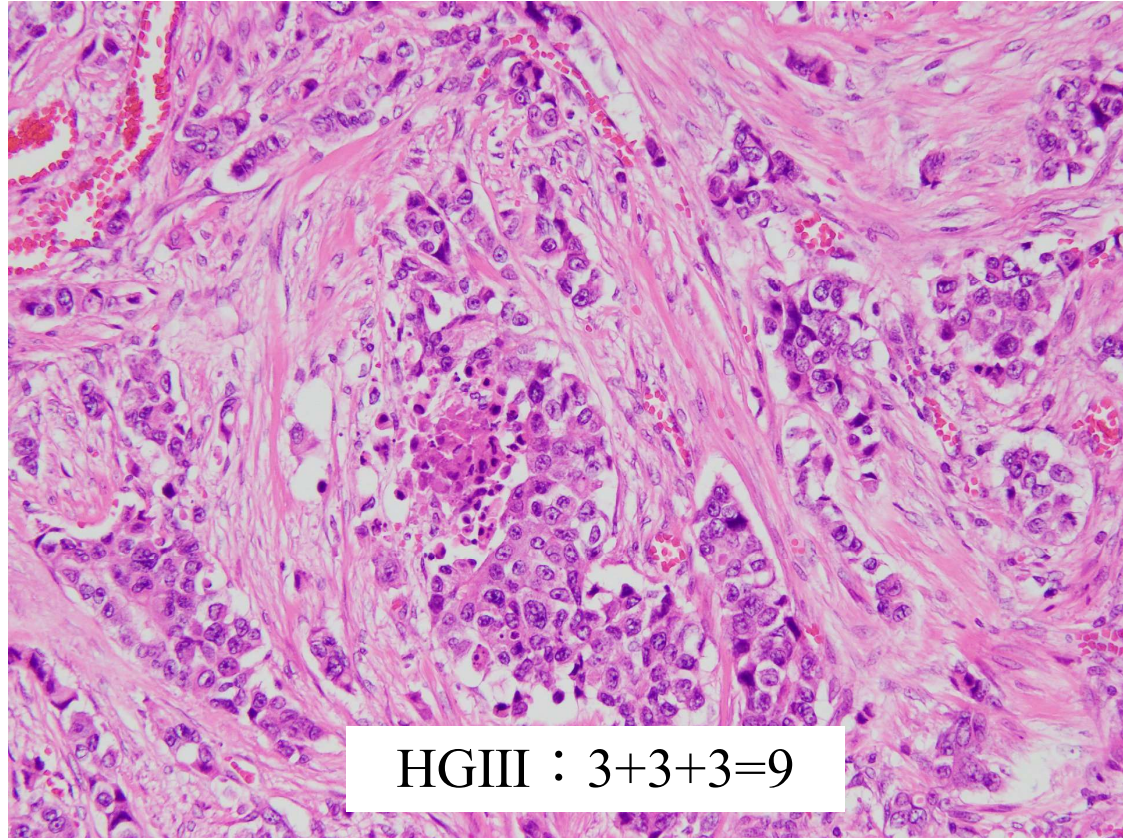
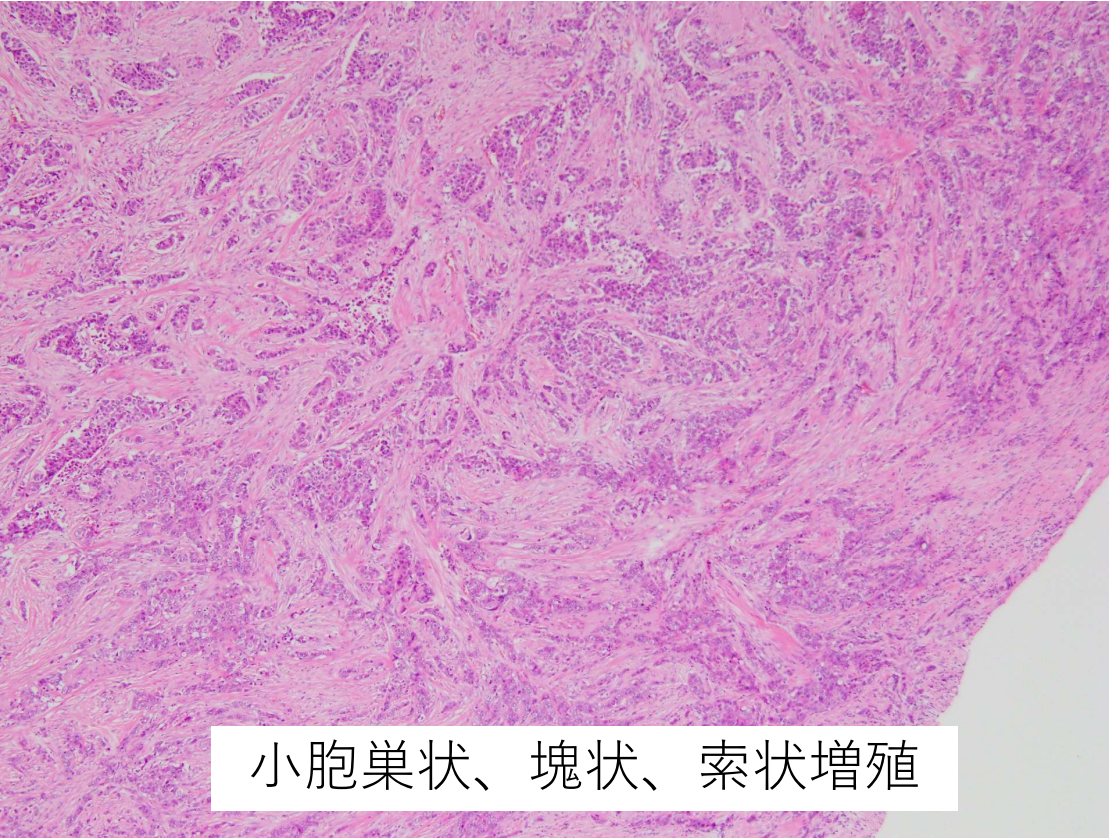
# 【手術】 左Bt + SN → Ax(II)



- 浸潤部
- - - 非浸潤部



# 【病理】



- センチネルリンパ節 : 転移陽性(2個 : 6mm大, 1mm大) → 腋窩郭清を施行

## 【病理診断】

### **Invasive ductal carcinoma, scirrhus type**

pT2 (浸潤径: 30 × 25 mm, 浸潤径 + 乳管内進展巣: 30 × 55 mm),

NG3 (3+3=6), HGIII (3+3+3=9), Ly1, V0,

pN1a (3/32) ; #sentinel (2/2), #Level I(1/24), #Level II(0/6)

- 異型細胞が小胞巣状、塊状ないし索状を主体として増殖
- リンパ節転移： sentinel 2個 (6mm, 1mm) Level I 1個 (5mm, 節外浸潤あり)
- ER ≥ 90%, PgR = 10~50%, HER2: スコア 0
- Ki-67 LI: 75.9% (607/800)

**最終診断: 左乳癌(C) pT2N1aM0, StageIIB, Luminal type**

# 本症例の治療方針について

質問 1. 追加で行う検査は？

質問 2. 術後治療は何を行うか？