

# 日本乳癌学会中四国地方会教育セミナー 治療編

愛媛大学医学部附属病院乳腺センター  
村上 朱里





## 筆頭演者の利益相反状態の開示

	該当の状況	企業名等
(1) 役員・顧問職	なし	
(2) 株	なし	
(3) 特許使用料	なし	
(4) 講演料など	なし	
(5) 原稿料など	なし	
(6) 研究費	なし	
(7) その他報酬	なし	

# テーマ：術前化学療法後の標準的薬物治療アップデート

- ・ HER2陽性乳癌 術前化学療法後の薬物療法
- ・ Triple negative乳癌 術前化学療法後の薬物療法

# テーマ：術前化学療法後の標準的薬物治療アップデート

- ・ **HER2陽性乳癌 術前化学療法後の薬物療法**

- ・ Triple negative乳癌 術前化学療法後の薬物療法

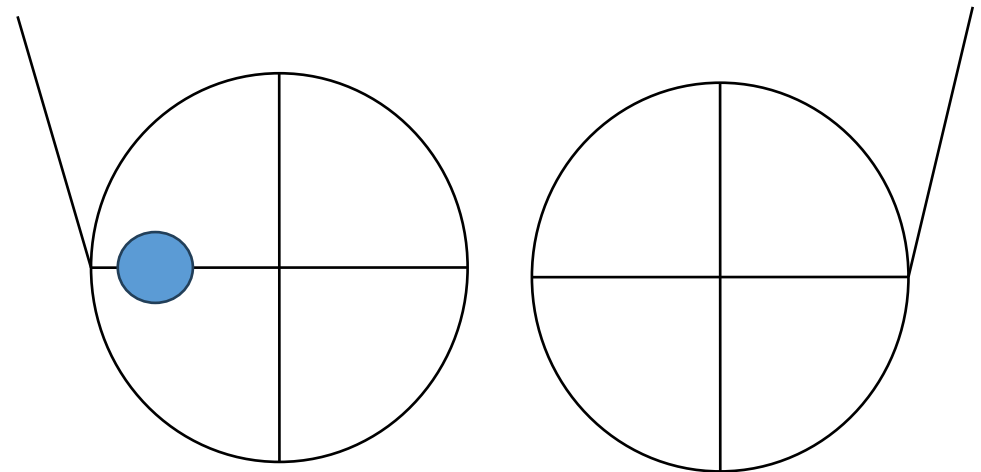
# 症例1

60歳代女性 （閉経後）

- ・ 既往歴：高血圧 家族歴：特記事項無し

## ＜現病歴＞

右乳房腫瘤を自覚し前医を受診。  
乳癌が疑われ当科紹介。



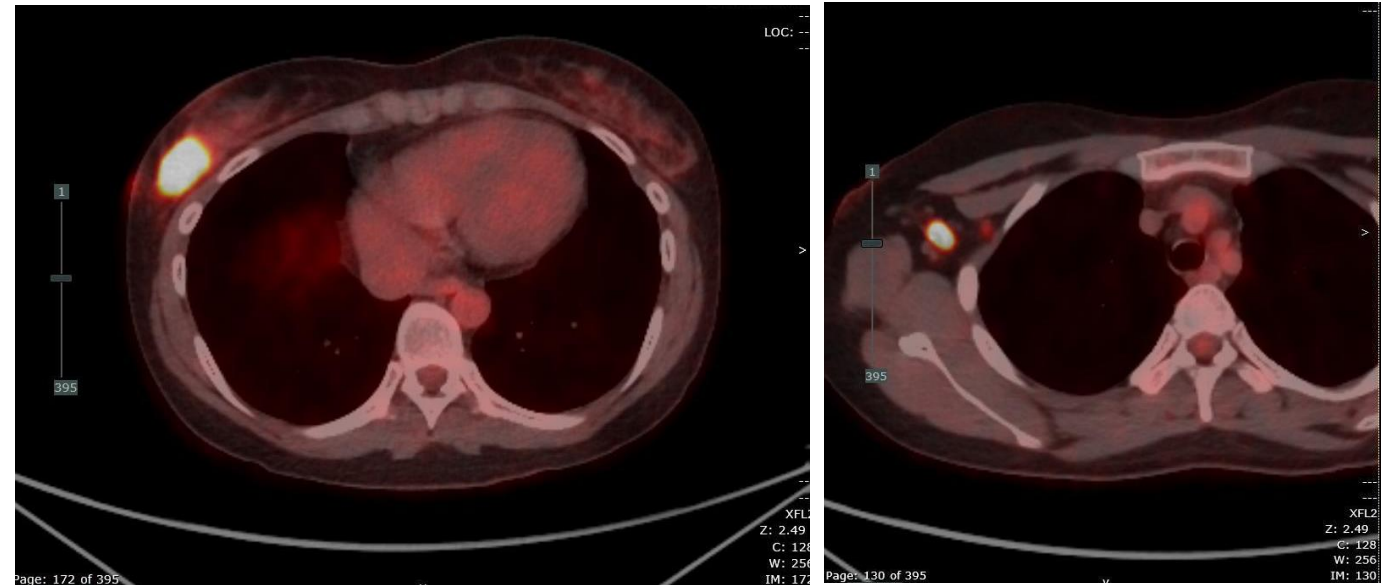
# 症例1

60歳代女性 (閉経後)

- ・ cT2N1M0 Stage II B  
浸潤性乳管癌

ER0%,PgR0%,HER2:3+ Ki67 70% HER2 type

→術前化学療法後の方針



## 症例1

60歳代女性 （閉経後）

- ・ cT2N1M0 Stage II B

浸潤性乳管癌 ER0%,PgR0%,HER2:3+ Ki67 70% HER2 type

→術前化学療法後の方針

ディスカッション：

NACレジメンはなにを使用しますか？

# 症例1

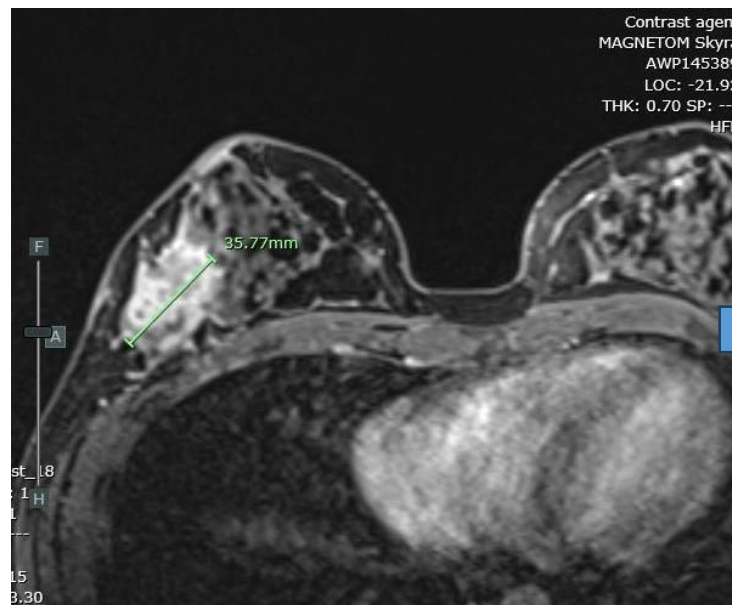
60歳代女性 (閉経後)

- cT2N1M0 Stage II B

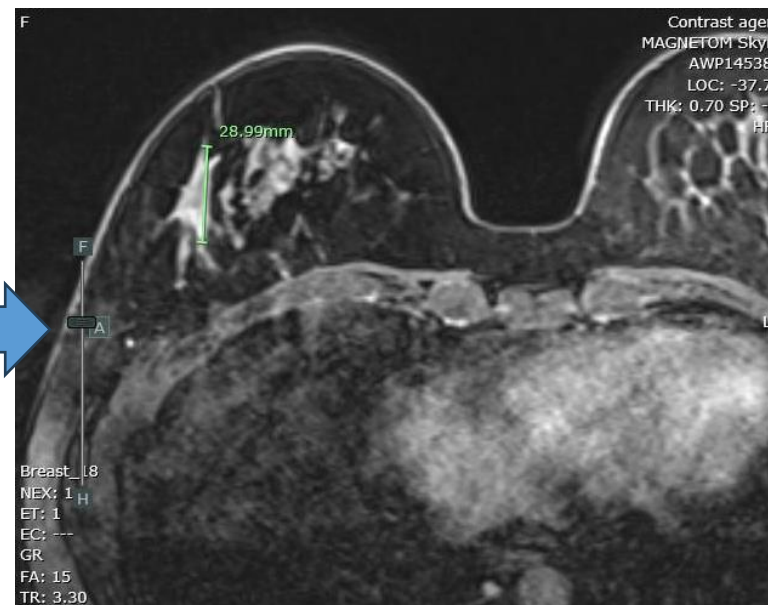
浸潤性乳管癌 ER0%,PgR0%,HER2:3+ Ki67 70% HER2 type

NAC後 画像上PR

NAC前



NAC後



## 症例1

60歳代女性 （閉経後）

- ・ cT2N1M0 Stage II B

浸潤性乳管癌 ER0%,PgR0%,HER2:3+ Ki67 70% HER2 type

NAC後 画像上PR

病理結果：non-pCR 10mm 浸潤癌残存有り

術後薬物治療はなにを使用しますか？

# テーマ：術前化学療法後の標準的薬物治療アップデート

- ・ HER2陽性乳癌 術前化学療法後の薬物療法
- ・ **Triple negative乳癌 術前化学療法後の薬物療法**

## 症例2

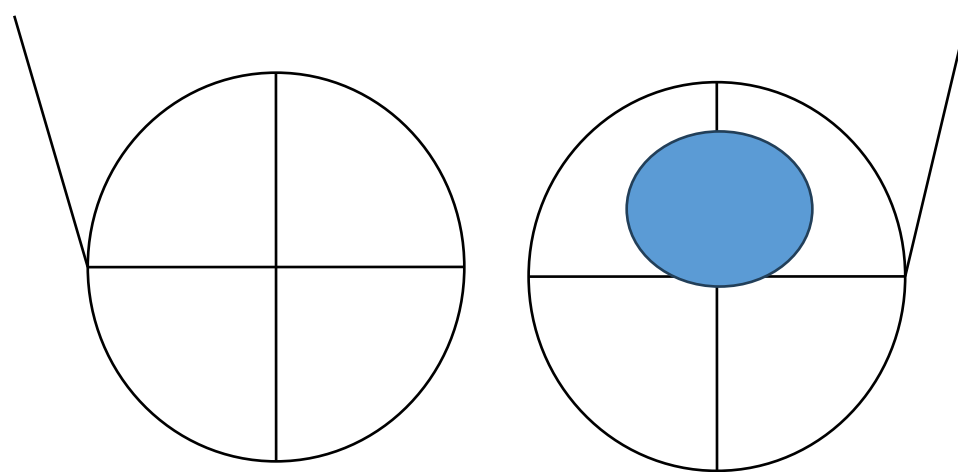
40歳代女性 （閉経前）

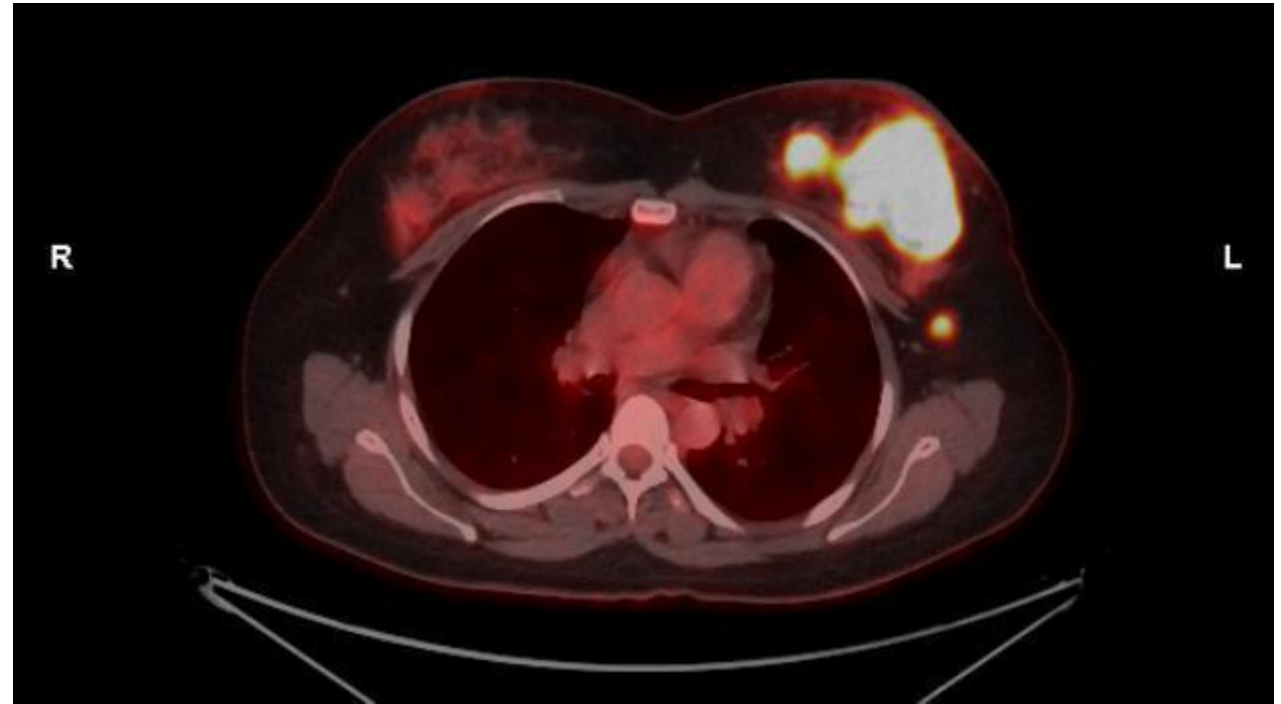
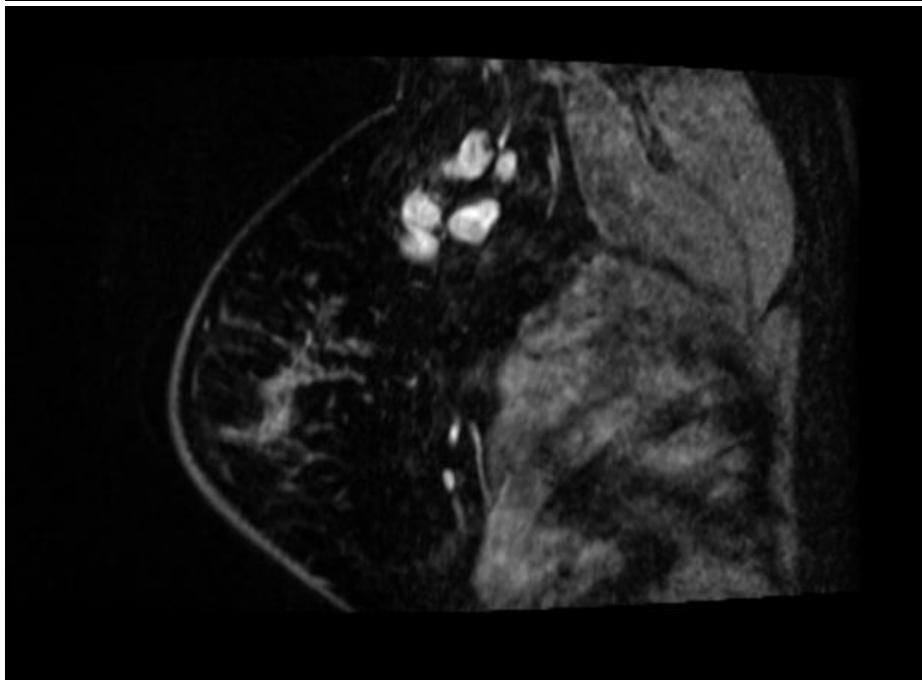
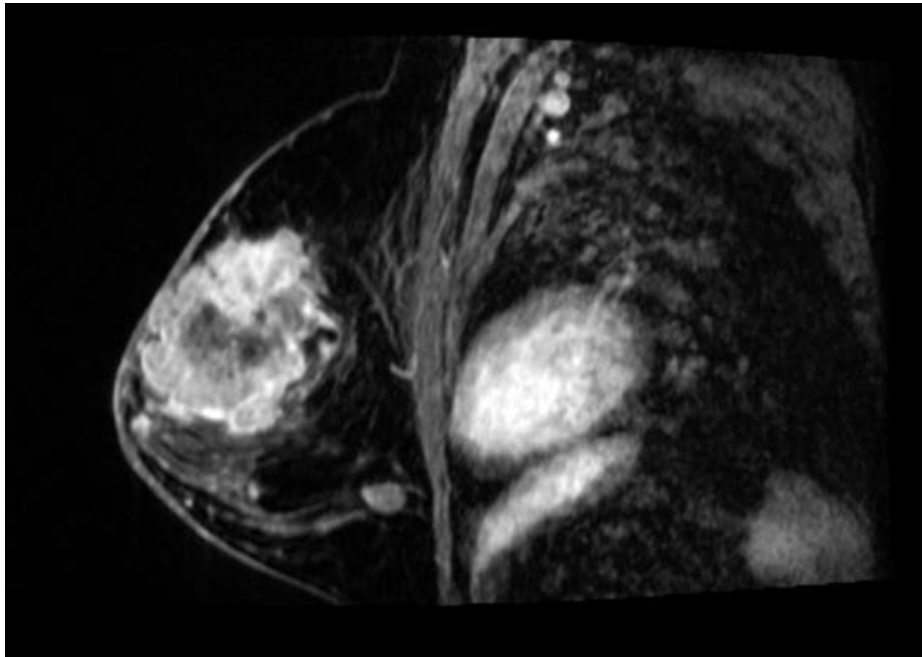
- ・ 既往歴・家族歴：特記事項無し

### <現病歴>

3ヶ月前に左乳房腫瘍を自覚。

様子を見ていたが急速に増大してきたため受診。





左乳癌 cT2N1M0 Stage II B

浸潤性乳管癌 ER0%,PgR0%,HER2: 0 Ki67 70%

Triple negative

→術前化学療法後の方針

## 症例2 40歳代女性 (閉経前)

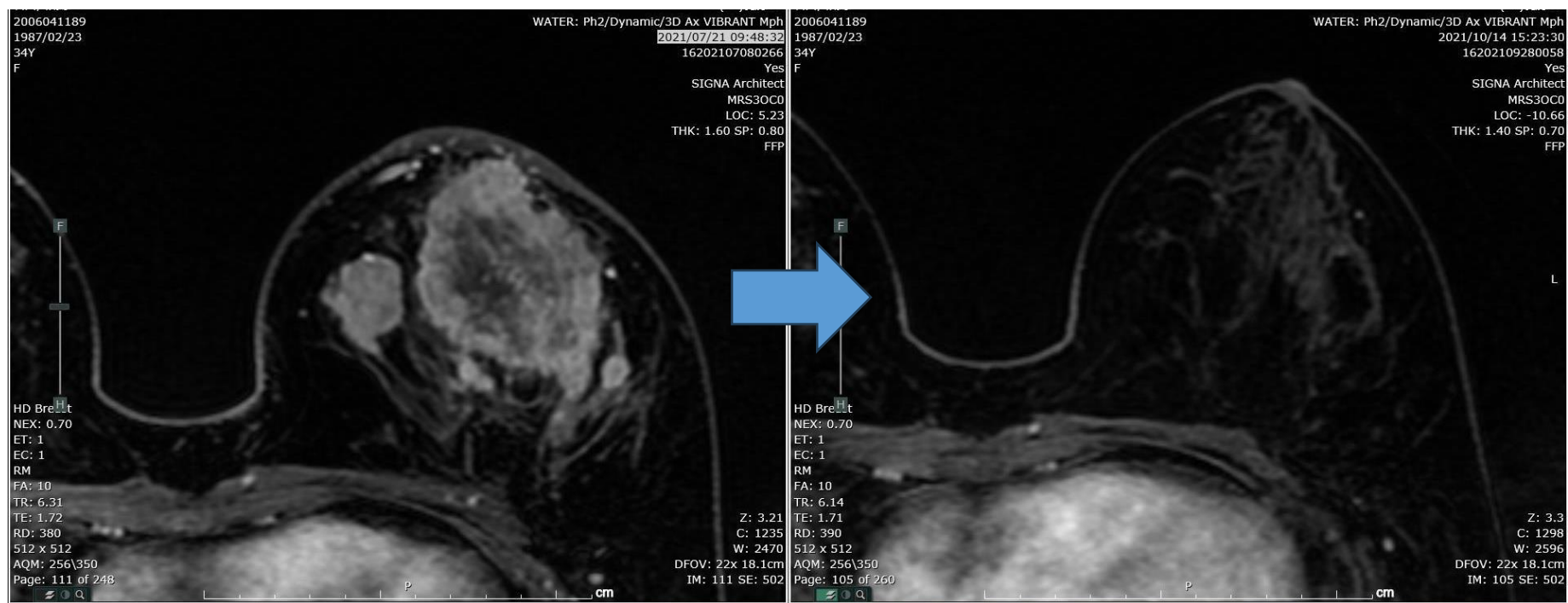
- ・ cT2N2M0 Stage II B  
浸潤性乳管癌 ER0%,PgR0%,HER2: 0 Ki67 70% Triple negative  
→術前化学療法の方針

ディスカッション：NACレジメンはなにを使用しますか？

- ・ AC→DTX or PTX
- ・ ddAC→ddタキサン
- ・ Pembro + CBDCA+PTX→Pembro+AC

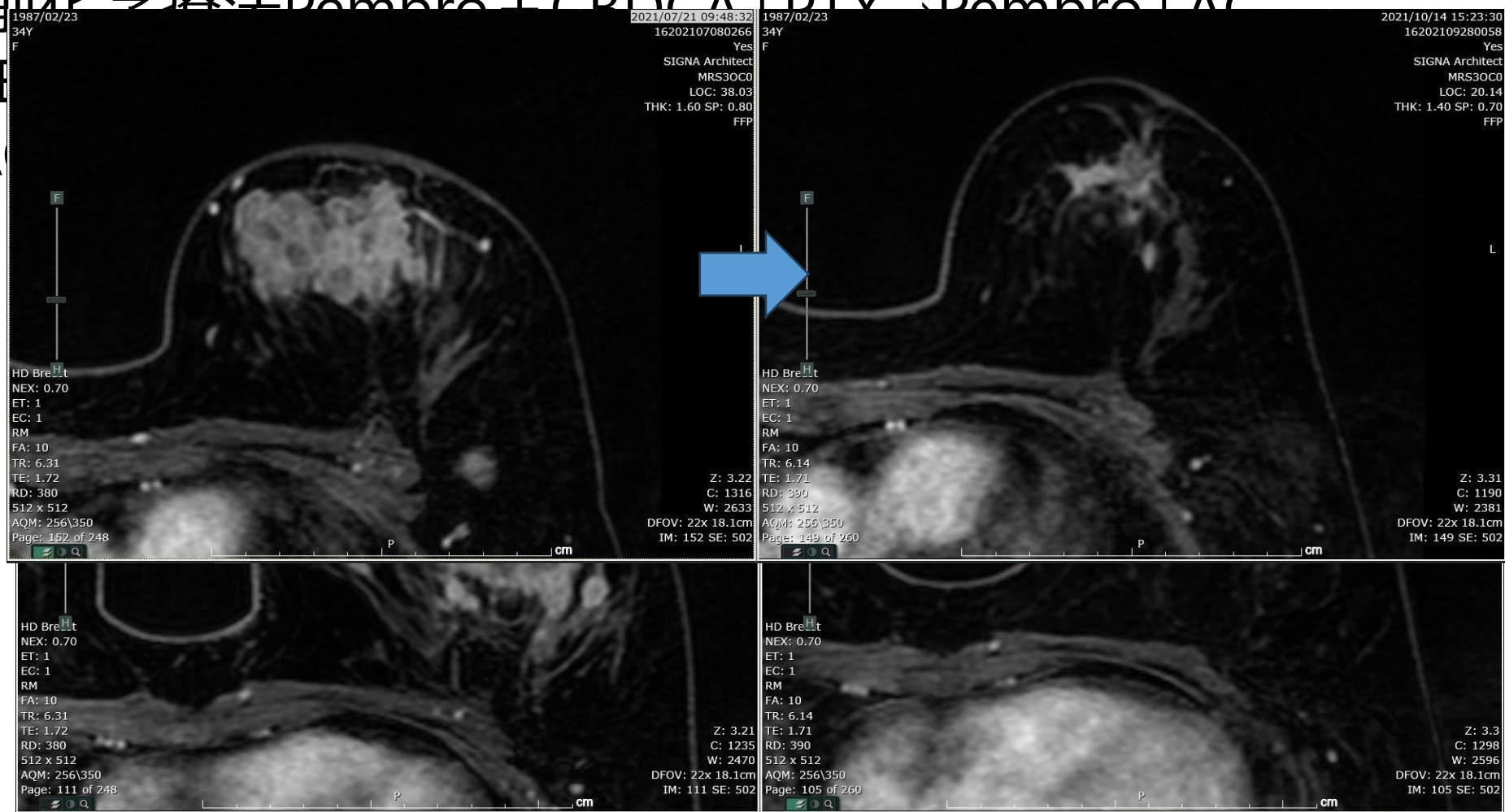
**症例2** 40歳代女性 cT2N2M0 Stage II B  
浸潤性乳管癌 ER0%,PgR0%,HER2:0 Ki67 70%

術前化学療法Pembro + CBDCA+PTX→Pembro+AC  
irAEなし  
NAC後 画像上PR



症例2 40歳代女性 cT2N2M0 Stage II B  
浸潤性乳管癌 ER0%,PgR0%,HER2:0 Ki67 70%

術前化学療法Dombro + CPDCA + DTV + Dombro + AC  
irAdjuvant  
NA



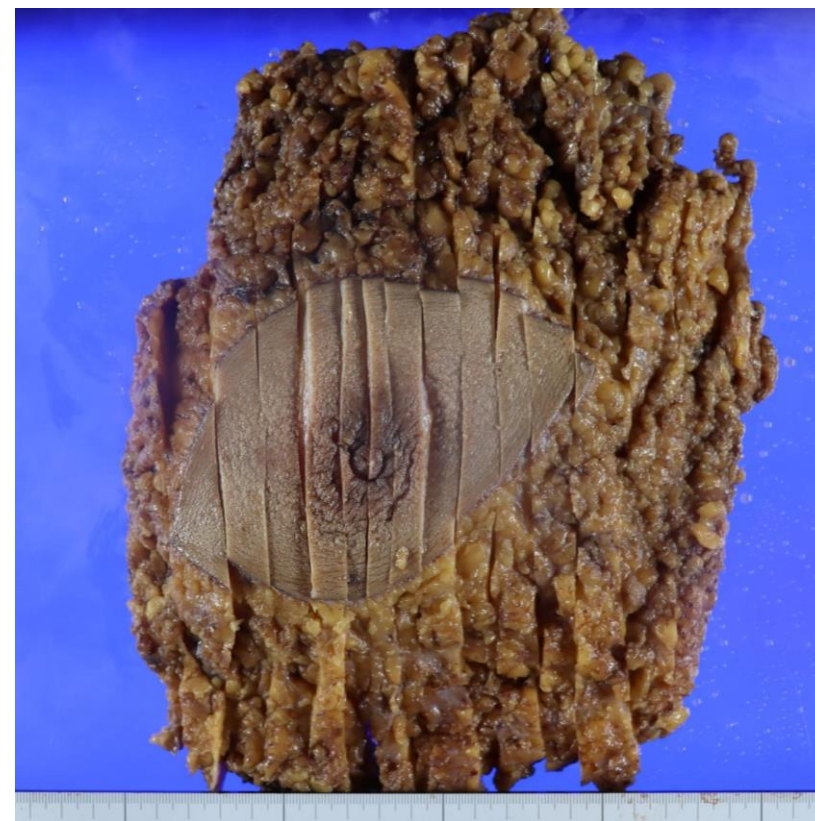
PR：遺残  
を疑う

**症例2** 40歳代女性 cT2N2M0 Stage II B  
浸潤性乳管癌 ER0%,PgR0%,HER2:0 Ki67 70%

術前化学療法Pembro + CBDCA+PTX→Pembro+AC  
irAEなし

NAC後 画像上PR→Bt +Ax施行

PR : 10mm  
浸潤癌残存



**症例2** 40歳代女性 cT2N2M0 Stage II B  
浸潤性乳管癌 ER0%,PgR0%,HER2:0 Ki67 70%

術前化学療法Pembro + CBDCA+PTX→Pembro+AC

irAEなし

NAC後 画像上PR

病理結果：non-pCR 10mm 浸潤癌残存有り

術後薬物治療は何を使用しますか？

- ・なし
- ・Pembro
- ・カペシタビン
- ・オラパリブ