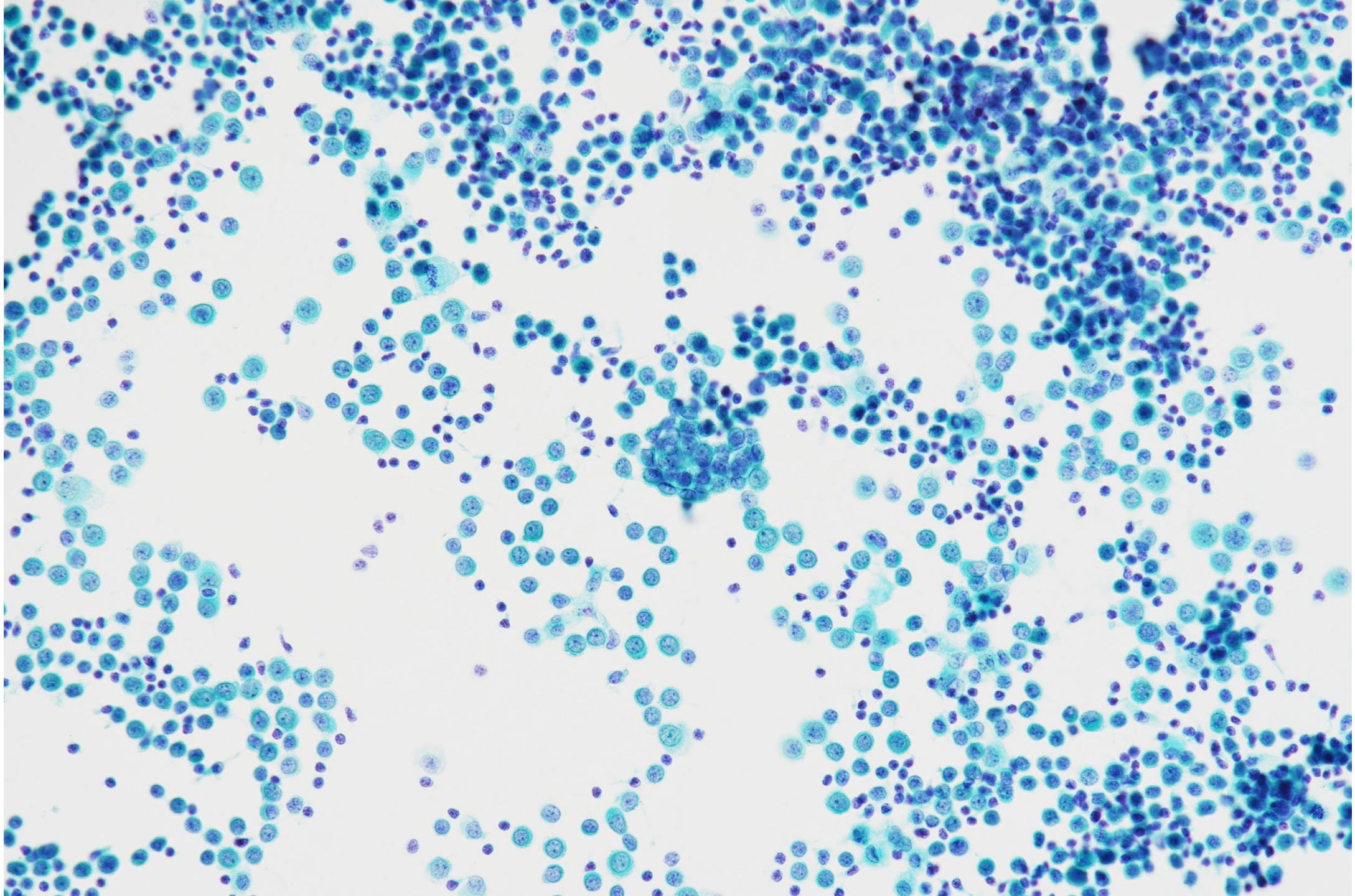


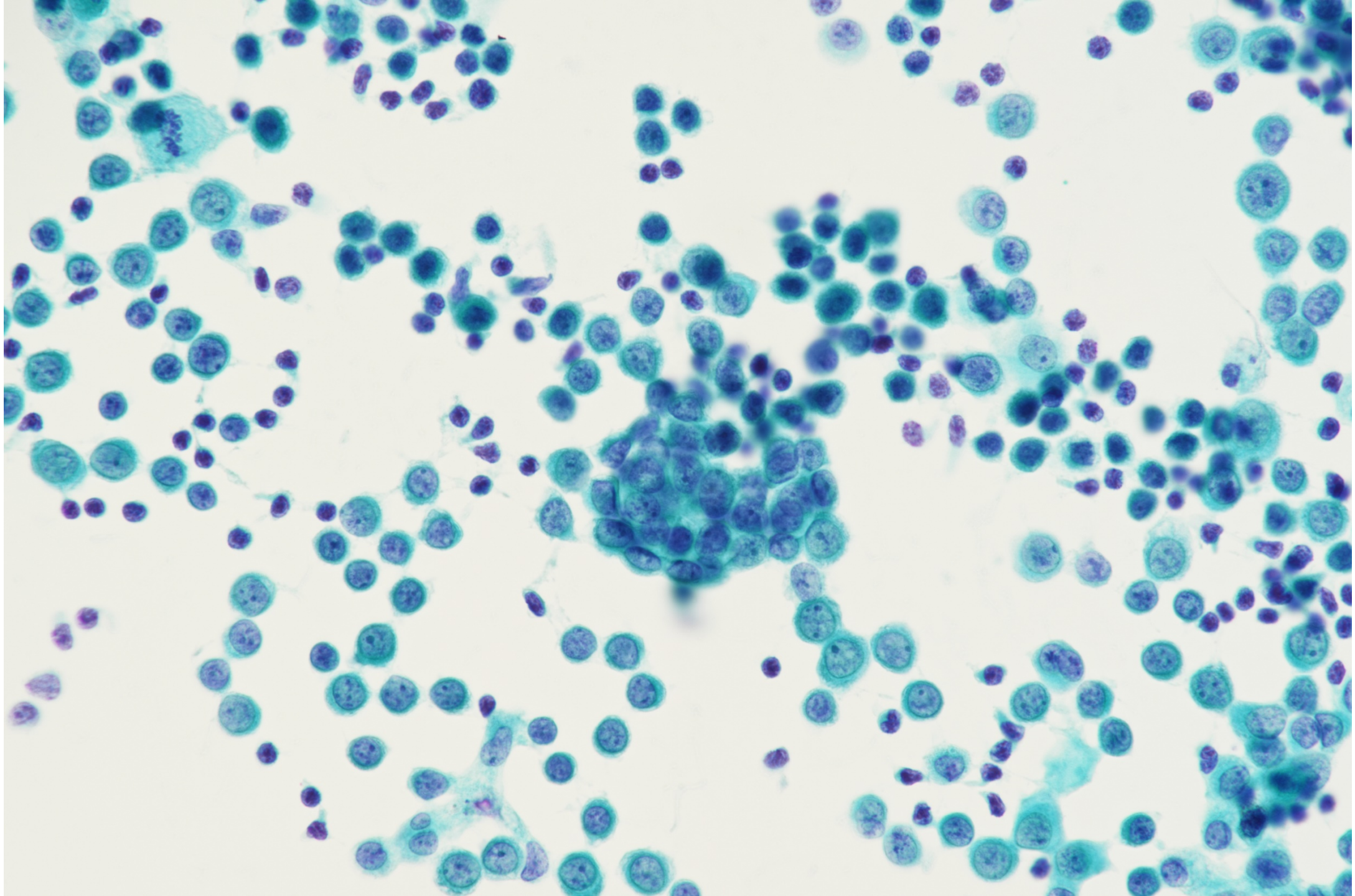
症例 30歳代、男性.


- 主訴：腹部膨満感と食欲低下
- 現病歴：腹水貯留および下行結腸腫瘍
- 材料：腹水
- 検体は漿液性、すり合わせ法で塗抹し、スプレー固定
- Pap.染色 × 20 × 40
- Giemsa染色 × 100
- PAS反応 × 40

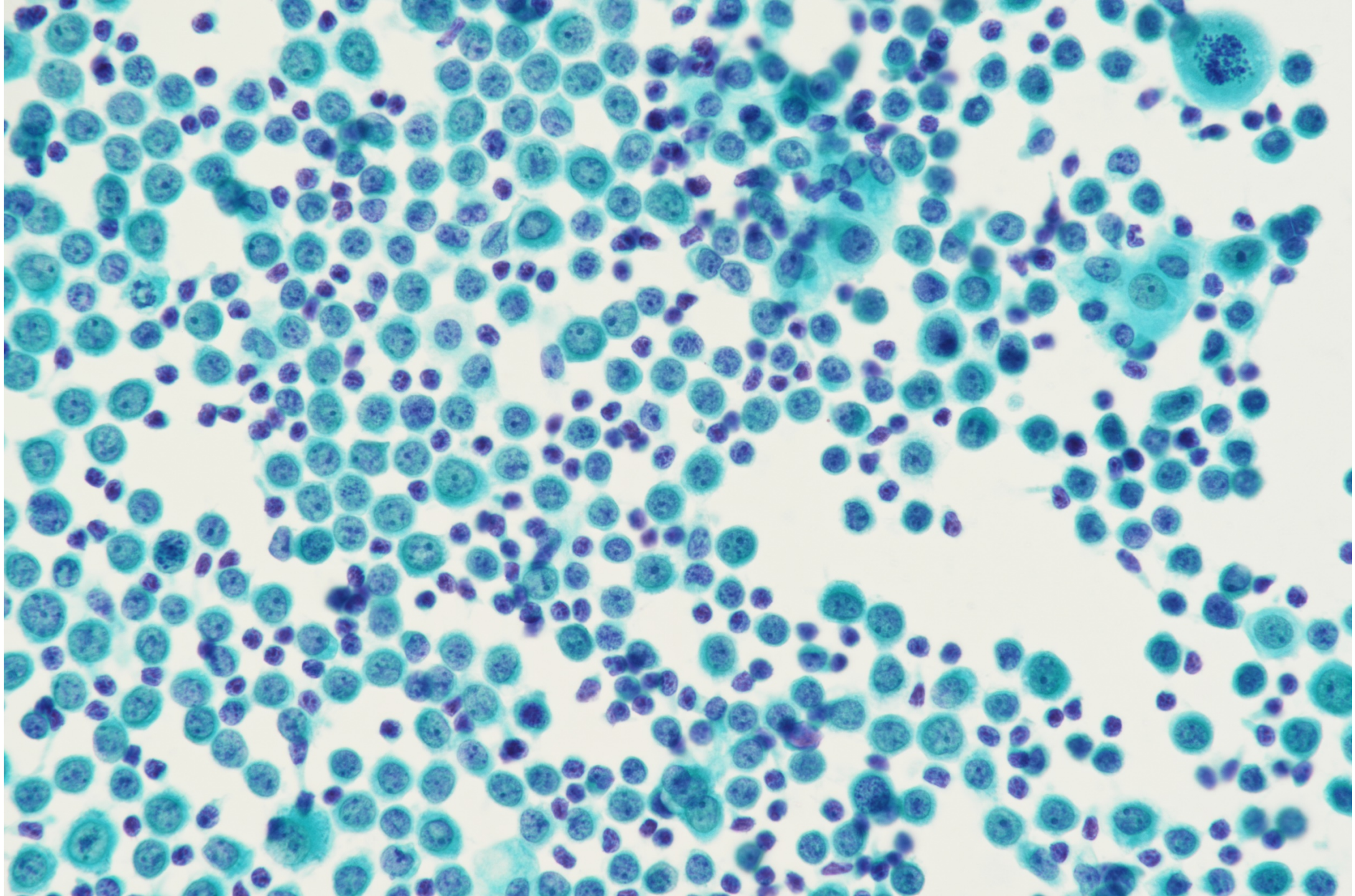
回答選択肢

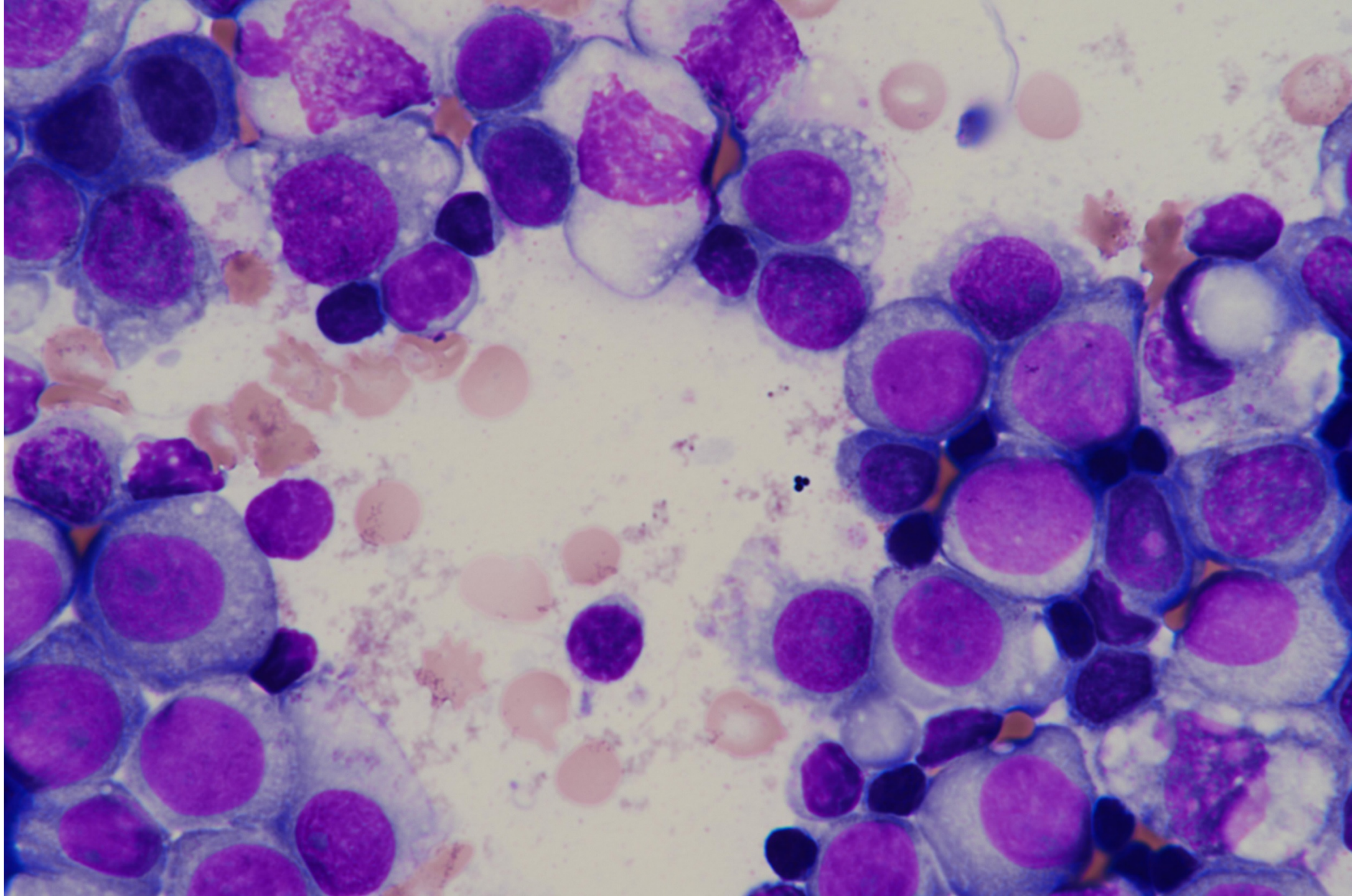
- ①活動性中皮細胞
- ②組織球
- ③中皮腫
- ④リンパ腫
- ⑤その他癌腫

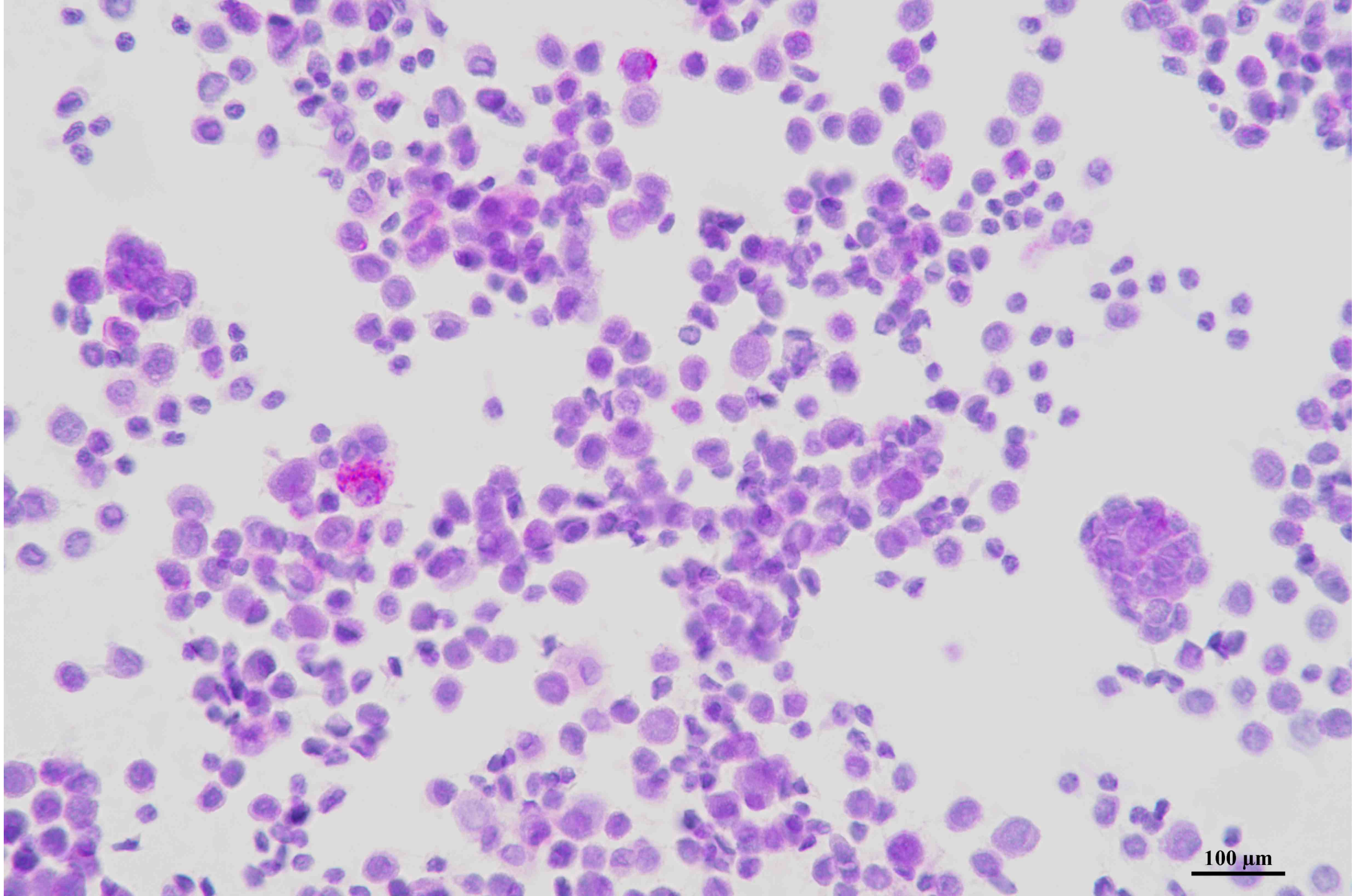












100 μ m