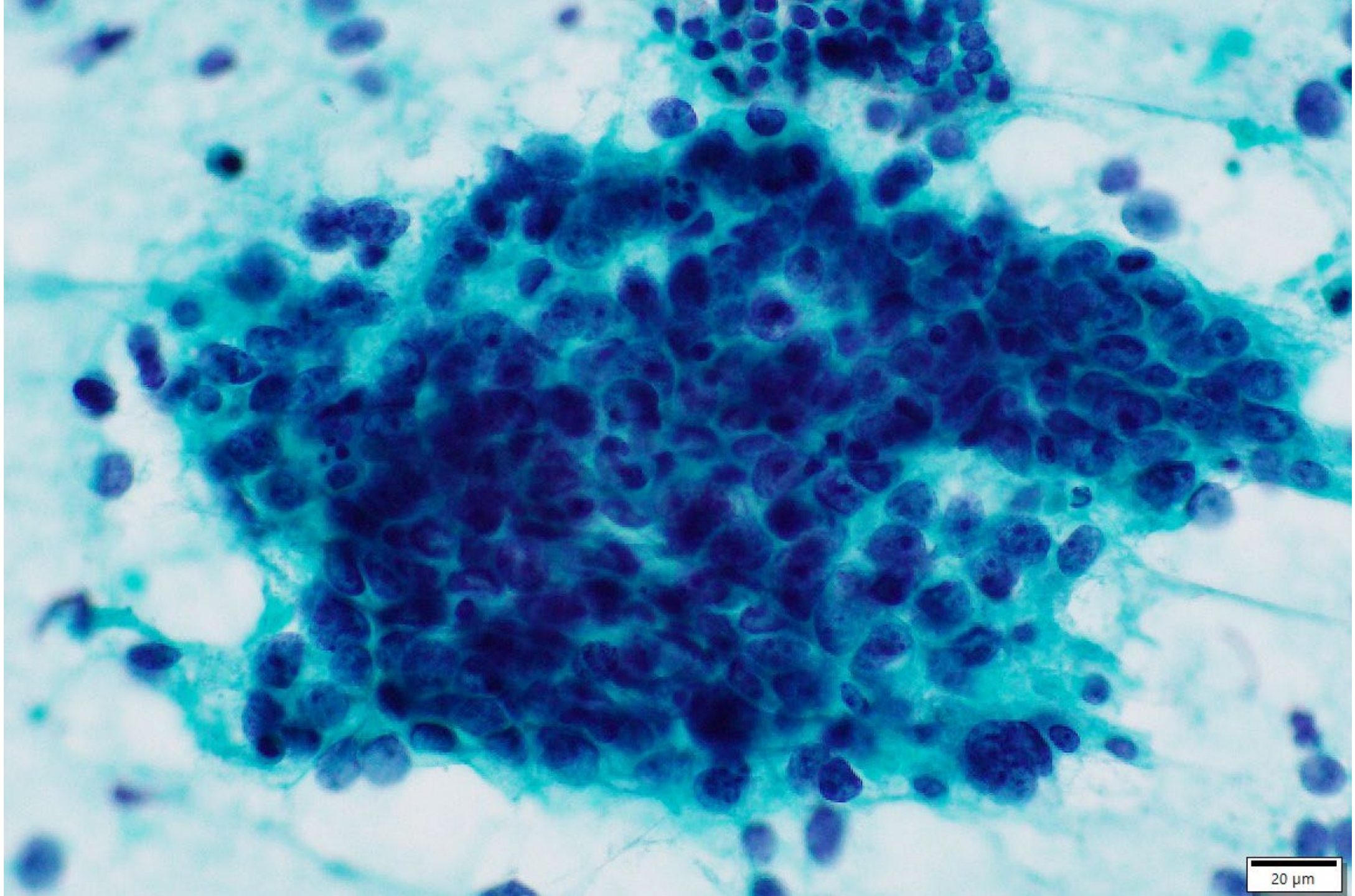


# 症例 60歳代、女性.

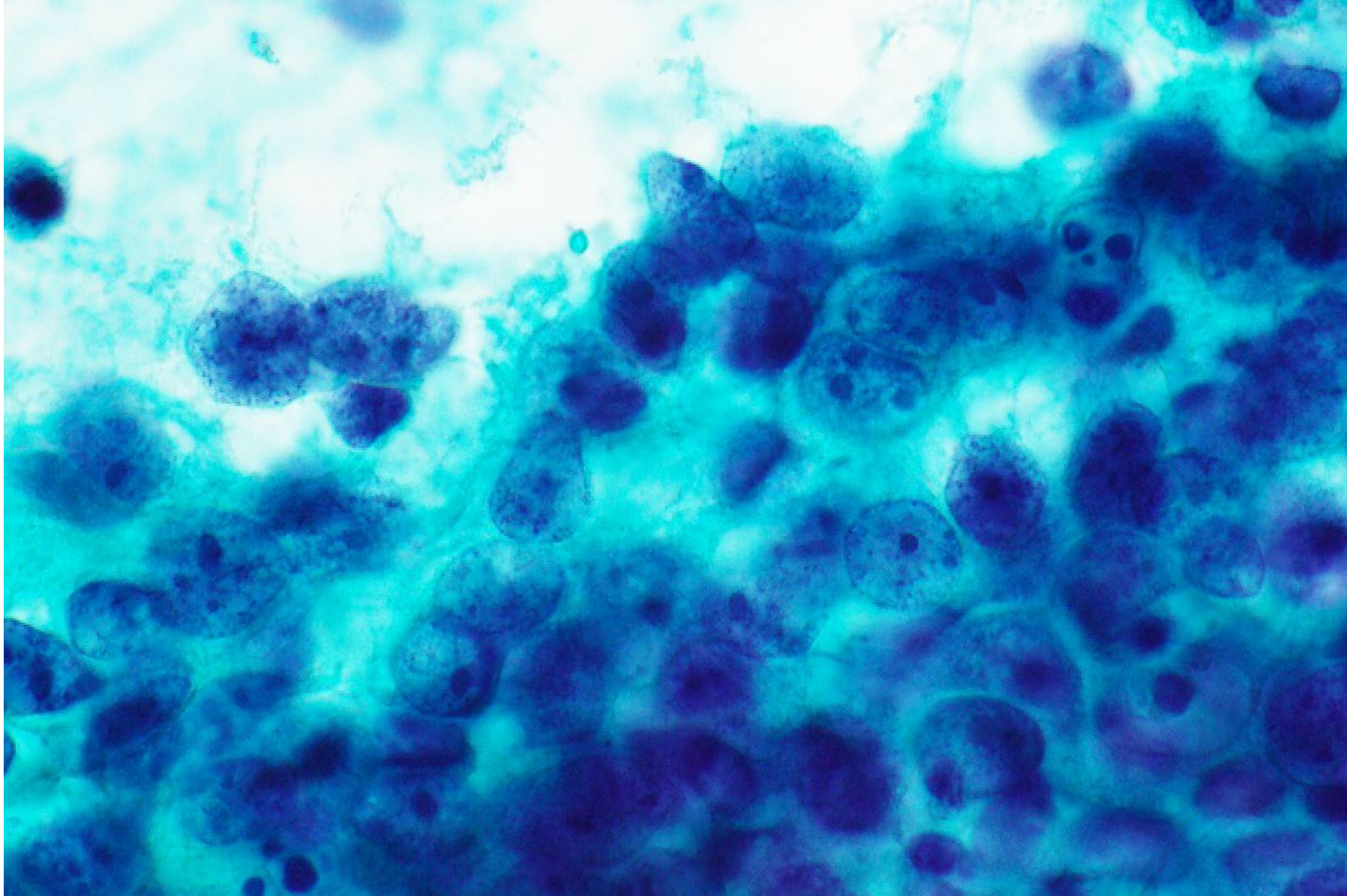
- 月経歴：51歳閉経
- 主訴：少量の性器出血と下腹部痛
- 現病歴：子宮体部に76mm大の腫瘤
- 材料：子宮体内膜（ソフトサイト採取後直接塗抹）
- Pap.染色 ×40 ×100

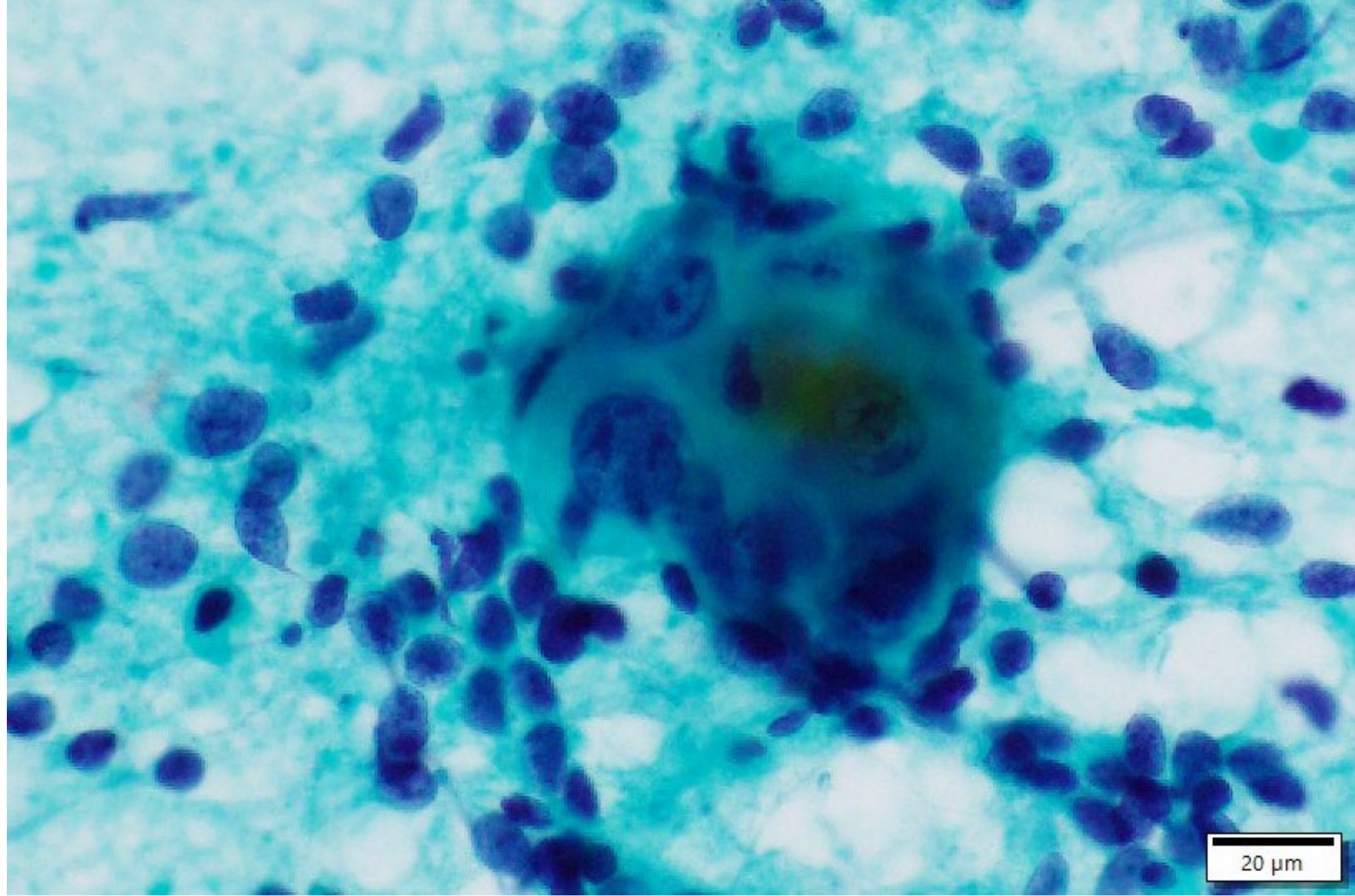
# 回答選擇肢

- ①漿液性癌
- ②類內膜癌
- ③腺肉腫
- ④癌肉腫
- ⑤橫紋筋肉腫

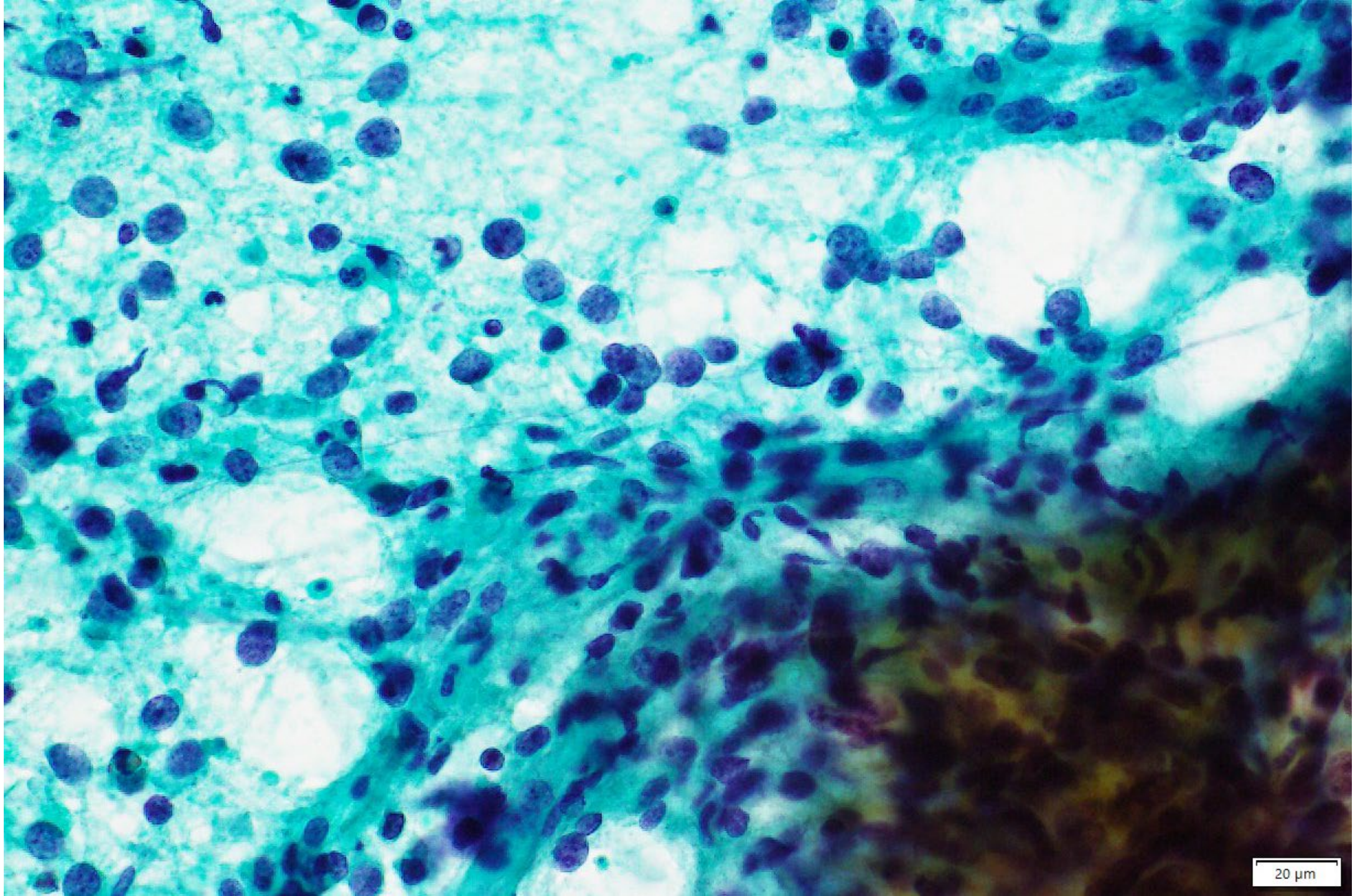


20  $\mu\text{m}$





20  $\mu\text{m}$



20  $\mu$ m

